

## 49

## 腹腔腸間膜幹の一例

山崎 正文 瀧澤 正(學生) 塚原 兵衛(學生)

(東北帝國大學醫學部解剖學教室)

昭和16年度の解剖實習に際して余等が発見した腹腔腸間膜幹 *Truncus coeliaco-mesentericus* の一例を茲に報告し度いと思ふのは、蓋し此の動脈異常が例へば足立氏<sup>1)</sup>の統計に依れば、日本人では 2.4%、歐人では 1.3% の比較的低い頻度を示して居り、尙ら余等の場合は其の細目に於て従來の記載に見られない様な特異點を有するからである。

**材料:** 78歳の日本人女性屍(屍體番號3206)。尙身長 131 cm, 體重 27.4kg, 腦重 1120g, 病名は尙不明閉鎖不全であつた。

**所見:** 横膈膜大動脈裂口の直下に於て腹部大動脈の前壁から一本の強大な動脈が出て居り、間もなく以下述べる様な4枝に分れる所から、本動脈が腹腔腸間膜幹である事を知つたのである。

1) 左胃動脈 *A. gastrica sinistra*: 動脈幹が大動脈から分れて後約 5 cm, 其の前壁より出發し、左方に走る事約 7 cm で分岐して2枝となる。内一枝は上行して胃の噴門及び底部に、他の一枝は胃小彎に分布する。尙後者は途中一小枝を胃前壁に送つて居る。

左胃動脈を與へて後 1 cm, 動脈幹の前壁から極めて短いが強大な一動脈が起り、直ちに左右に分れ夫々脾動脈及び肝動脈になる。

2) 脾動脈 *A. lienalis*: 普通の經路と分布を示して居る。

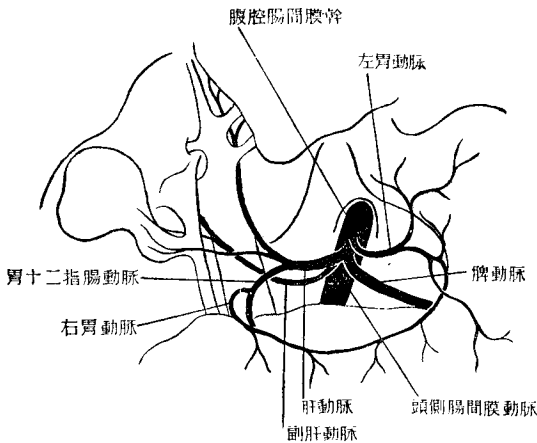
3) 肝動脈 *A. hepatica*: 右上方に向ひ、更に門脈の左縁に沿つて上行し、遂に其の後面に於て肝の主として左葉に入る。本動脈は本例では2枝を與へる。即ち起始後約 5 cm の點で先づ下方に向つて胃十二指腸動脈 *A. gastroduodenalis* を、其の後間もなく膽囊に對して一枝、膽囊動脈 *A. vesicae felleae* を送つて居る。右胃動脈は多くの場合、肝動脈の分枝として存在する様であるが本例では圖に示す如く胃十二指腸動脈に起始する。

4) 頭側腸間膜動脈 *A. mesenterica cranialis*: 上述の3枝を與へた後、動脈

1) Adachi, B., *Das Arteriensystem der Japaner*. Bd. 2, Kyoto, 1928.

幹は今や頭側腸間膜動脈として下行するが、本例では異常分枝として副肝動脈 *A. hepatica accessoria* を有するのが注意を惹いた。即ち起始後約 1 cm, 右壁に近い前壁より一本の比較的細い（左胃動脈と略々同大）動脈が右上方に向つて出發し、先づ門脈の前面を通過、次で肝管の後面に出で、遂に肝右葉に進入するのであるが、尙途中一小枝を膽囊に與へて居るのが證明された。

足立氏は腹腔動脈領域の分枝を 252 例の日本人屍體に就て觀察し、其の結果を 6 型 28 群に分類した。その際、腹腔腸間膜幹は第 4 型に屬し、252 例中 6 例 (2.4% ± 0.96%) に於て發見された。此の第 4 型は更に副動



腹腔腸間膜幹の一例

脈（左副胃動脈 *A. gastrica accessoria sinistra*, 左副肝動脈 *A. hepatica accessoria sinistra*, 前二者の中間型, 腹腔動脈より出づる右副肝動脈 *A. hepatica accessoria dextra* 及び頭側腸間膜動脈に起始する右副肝動脈）と胃十二指腸動脈の存否乃至起始の状況に應じて 3 群（第 20, 21 及び 22 群）に分れる。因みに第 20 群（3 例）は副動脈を有せず、第 21 群（1 例）では左副胃動脈が、第 22 群（2 例）では左副肝動脈が夫々副動脈として存在した。但し胃十二指腸動脈は例外なく肝動脈に起る。次に足立氏と余等の例とを比較して見度い。

第一に同氏の 6 例は總て男性屍に、余等の一例は女性屍に由來する。第二に副動脈として本例は副肝動脈を有し、此は上述の様な起始及び

分布區域より察するのには、右副肝動脈と見做して差支へないと思はれるのであるが、足立氏の記載には „Bei den von mir an 252 Leichen beobachteten 26 Fällen der Arterie entsprang sie ausnahmslos aus der selbständig aus der Aorta stammenden A. mesenterica superior (Typus I, II u. VI) also niemals aus dem Truncus coeliacomesentericus etc.“ 更に „A. hepatica accessoria dextra zieht auf den dorsalen Fläche des Stammes der Vena portae (und des Ductus choledochus) aufwärts und gelangt zur Leber. Sie entspringt gewöhnlich aus dem oberen Abschnitt der A. mesenterica superior.“ とある。

然るに余等の副肝動脈は、1) 腹腔腸間膜幹の形成に參與した頭側腸間膜動脈より起始する事、2) 門脈の前面を通過する事の二點が特異である。又足立氏に依つて觀察された腹腔腸間膜幹の6例中、副肝動脈として存在したのは總て左側のものに限られ、右副肝動脈は遂に發見されなかつた點も、特に指摘して置き度い。

(受附：昭和17年1月15日)