

165

腦膜及び腦表層血管に関する觀察

平田 覺

(九州帝國大學醫學部小野寺内科教室)

最近診斷または治療の目的に、種々なる藥品溶液の腦脊髄腔内注射が行はれるやうになつた。かゝる場合蜘蛛膜下にある軟腦膜並びに腦表層

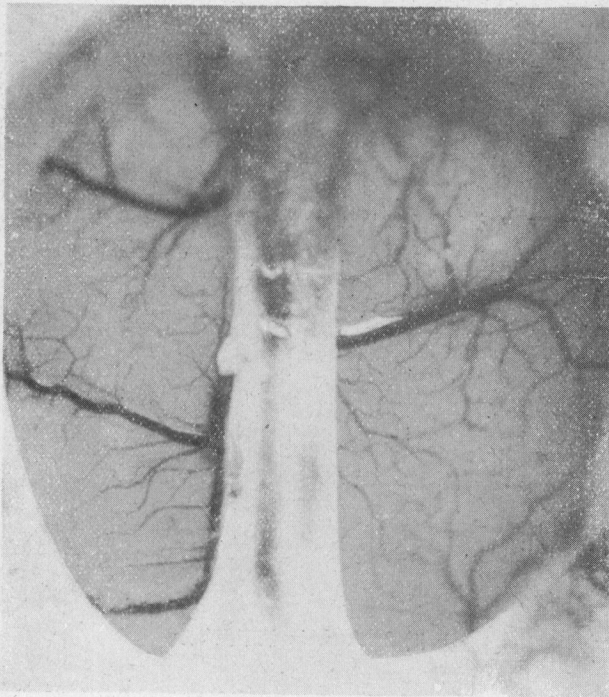


圖 1 Atebrin 滴下前 (右半側のみ施行)

血管が如何なる態度を示すか、またこれ等血管の生理についても不明の點が多いのでいささか實驗を試みることにした。

[醫學と生物學・第1卷・第12號・頁567-569・昭和17年6月20日]

方法

既に著者等は家兎脳について種々損傷實驗を行ひ1) 腦膜血管が極めて薄弱で、容易に出血して失敗を重ねた經驗を有してゐる。故に硬腦膜切開にあつては相當熟練を要するので、一度小血管と雖も破られると全く觀察不能となり、つぎに穿顱口の大きさも適當に選ばざれば、腦液の溢出の程度も異なるのみならず、腦脱出を起すこともある。故に穿顱口の大き及び、硬腦膜の切開は觀察に差支へなくばできるだけ小さく施行することにしてゐる。また立體的な像を見得るやうに双眼顯微鏡を用ひ、血管の形及び色彩に注意した。

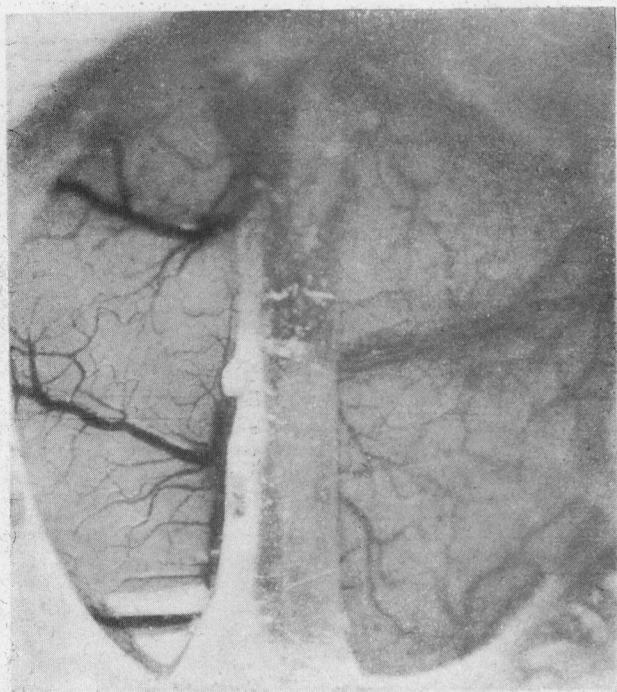


圖 2 Atebrin 滴下後 2 分

實驗

著者は別の目的にてマラリヤ治療劑の動物實驗を施行中であつたので試みに 10% Atebrin を一滴、比較的大なる(直徑 1.5 cm)穿顱口を作り蜘蛛膜下腔に滴下してみた。しかして肉眼的にみても、十數秒の短時間に著明な血管擴張を認め得た(圖 1, 2)。

以上の事實は、既に Atebrin 蜘蛛膜下注入によりしばしば脳膜出血を認めてゐた故、豫想されたことであつたが、さらに顯微鏡にて觀察すると、1%—3%—5%—10% どれの溶液にても、速度の差はあるが、主として動脈枝に血管努張を認め得た。今 10% Atebrin 液を塗布せる場合の、同一視野内の動脈枝及び静脈枝を選びて Okular-mikrometer にて計測すると、

時間	對照	1分後	5分後	15分後
動脈枝直徑	7 28 mm	12 28 mm	12 28 mm	5 28 mm
静脈枝直徑	13 28 mm	14 28 mm	14 28 mm	13 28 mm

表に示したる如く塗布後1分の直徑は動脈枝にては7→12なるに對して静脈枝は13→14にて明かに差異あるを認め得た。しかしてその色調は5分後には静脈枝が著しく動脈色を帯びて赤味を増すといふこと、これ等の事實は出血なる問題に何らかの關係があるやうにも考へられる。

以上の實驗に續き、種々藥品を選ぶことにより、その使用前後、あるひは死亡前後の比較によつて、腦表層部の血液循環の狀況を、その動脈枝及び静脈枝の相關的な形態、色彩を比較して、觀察して行きたいと考へ、追つて實驗を重ねつつある。

(受附：昭和17年5月25日)

- 1) 福岡醫科大學雜誌. 32卷, 第2號.